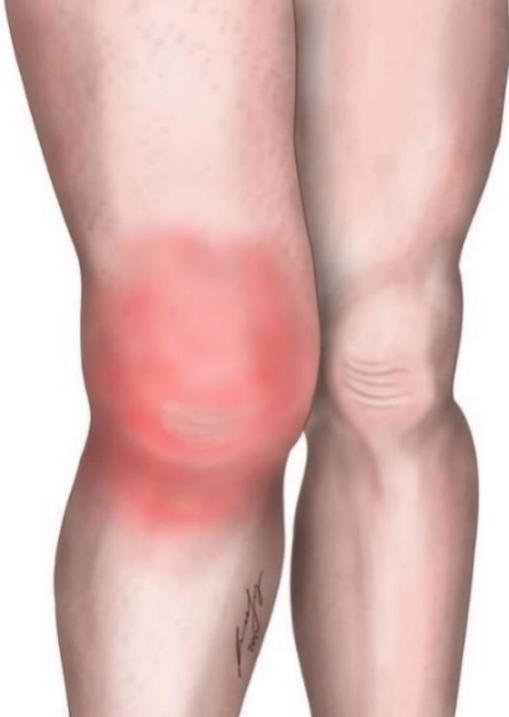

Zusatzmaterial zum Beitrag „E-Probleme“ des nichttraumatologischen Schockraummanagements
von Kumle B, Michael M, Kümpers P et al. (2023) in Notfall+Rechtungsmedizin.

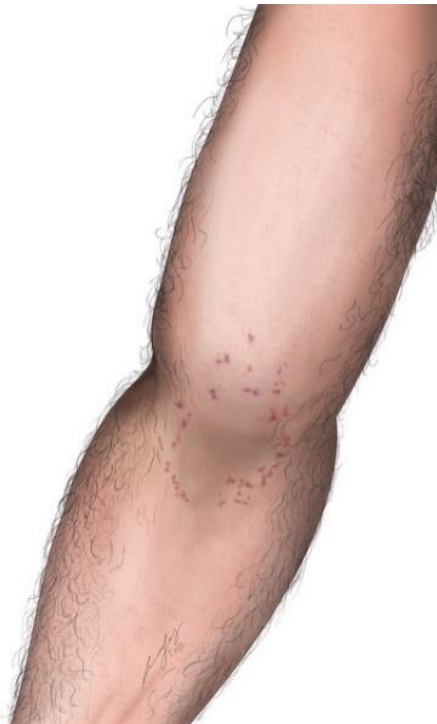Beitrag und Zusatzmaterial stehen Ihnen auf www.springermedizin.de zur Verfügung. Bitte geben Sie dort den Beitragstitel in die Suche ein.

Abb. S1 Rötung (Erythem) am rechten Knie



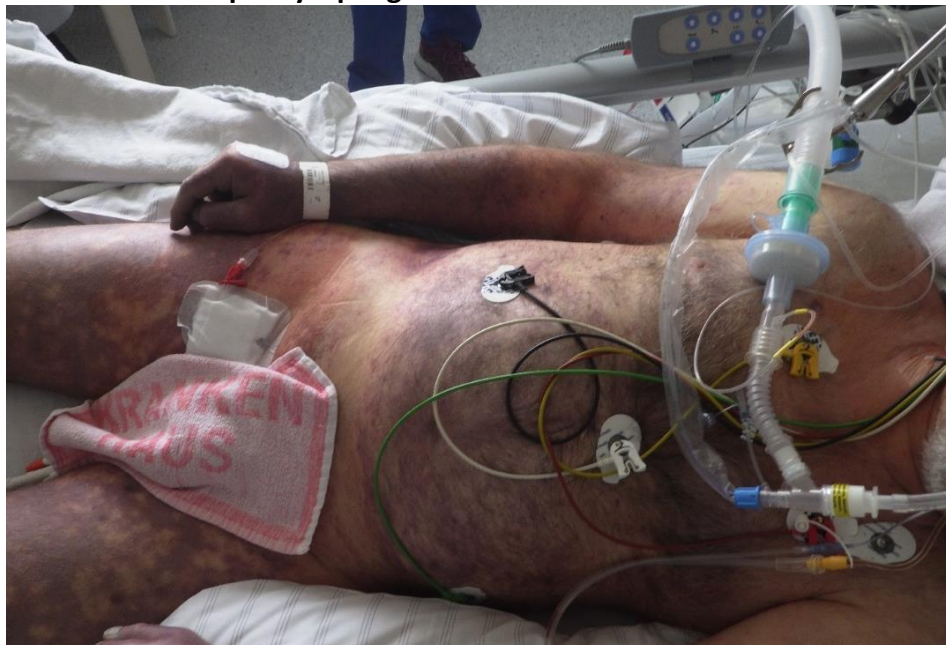(© all rights reserved, mit freundlicher Genehmigung N. Hammer, Graz)

Abb. S2 Petechiale Einblutungen in der Ellbeuge



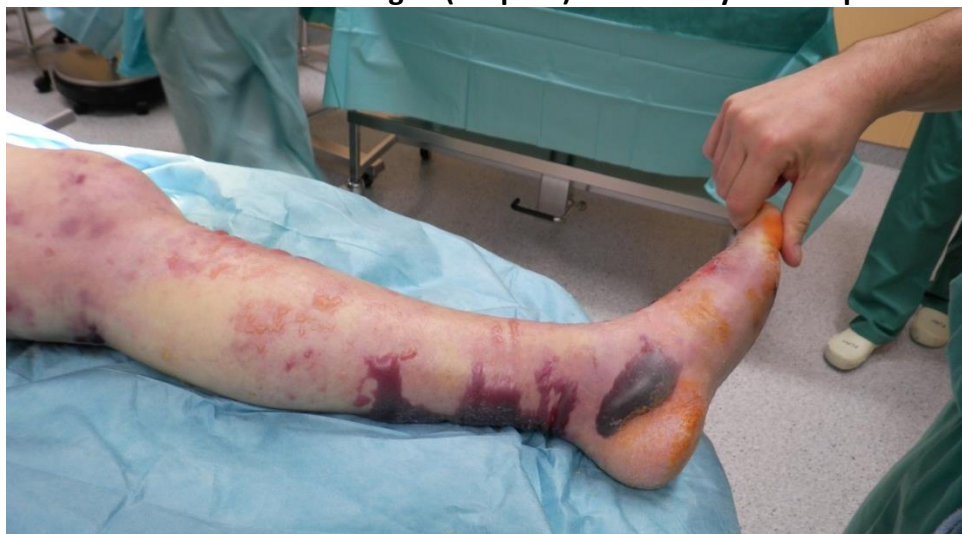(© all rights reserved, mit freundlicher Genehmigung N. Hammer, Graz)

Abb.S3 **Disseminierte intravasale Gerinnung bei Capnozytophagen-Infektion**



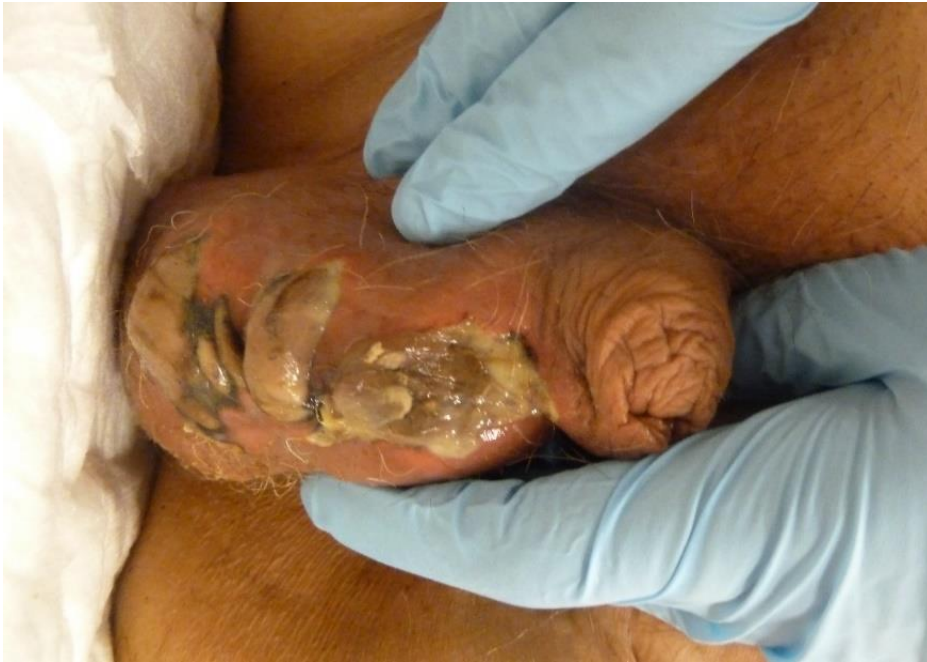(© all rights reserved, mit freundlicher Genehmigung B.Kumle)

Abb. S4 **Hauteinblutungen (Purpura) bei foudroyanter Sepsis**



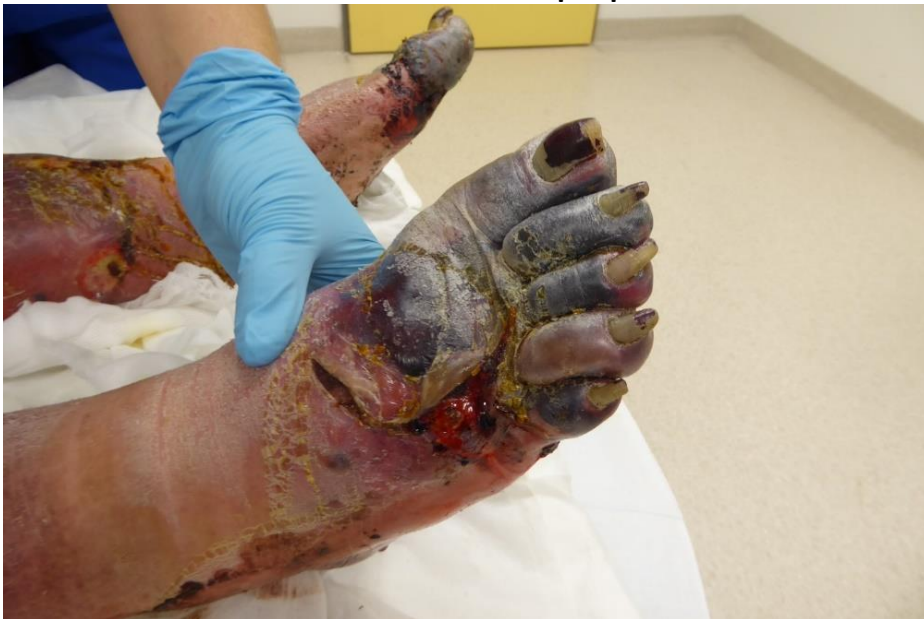(© all rights reserved, mit freundlicher Genehmigung B.Kumle)

**Abb. S5 nekrotisierende Infektion des äußeren Genitals
(Fournier-Gangrän)**



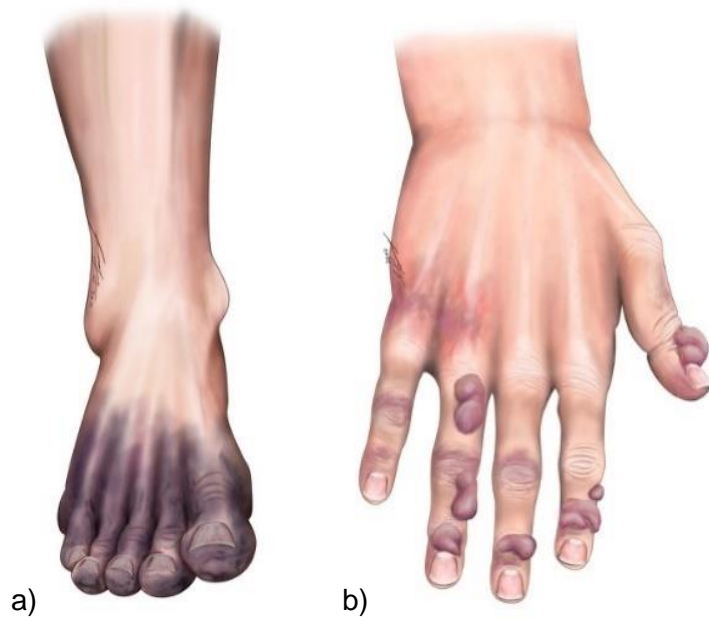
(© all rights reserved, mit freundlicher Genehmigung B.Kumle)

Abb. S6 Mazeration und Nekrosen bei peripherer arterielle Verschlusskrankheit



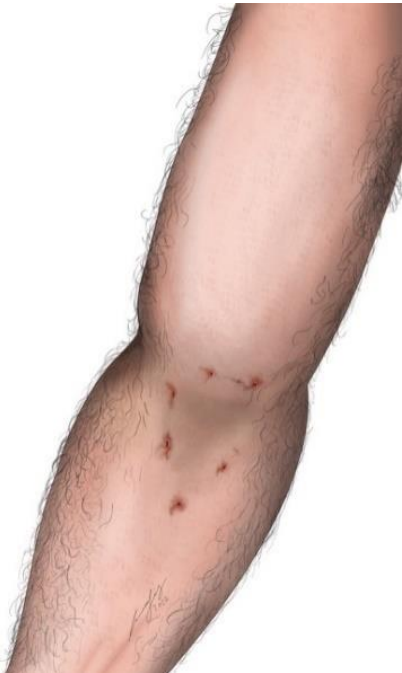(© all rights reserved, mit freundlicher Genehmigung B.Kumle)

Abb. S7a+b Erfrierungen mit Nekrosen Grad 3 (a) und Blasenbildung (b) bei Grad 2



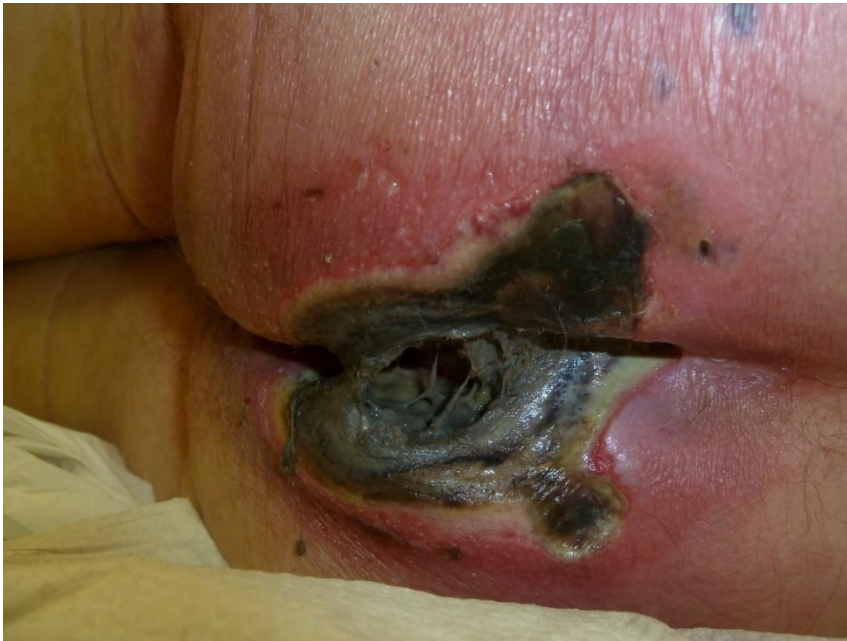(© all rights reserved, mit freundlicher Genehmigung N. Hammer, Graz)

Abb. S8 Nadeleinstichstellen



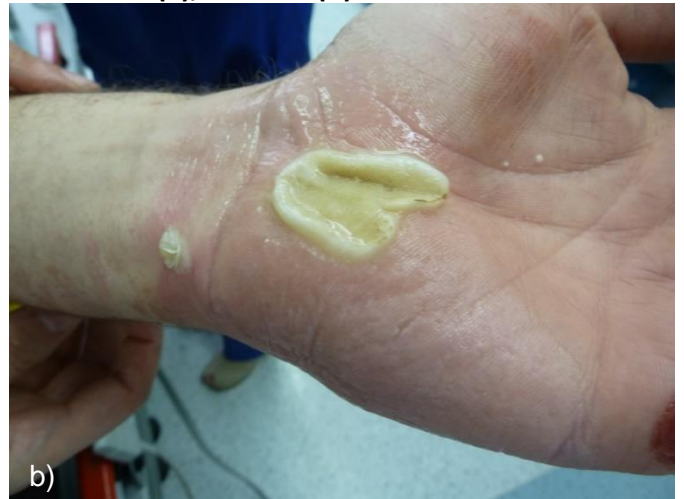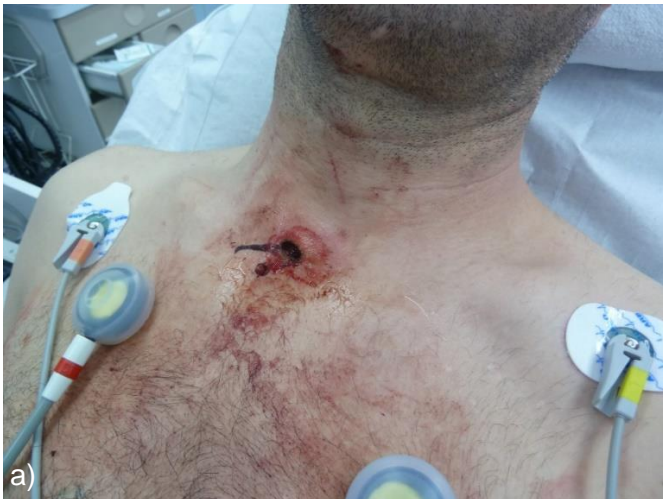(© all rights reserved, mit freundlicher Genehmigung N. Hammer, Graz)

Abb. S9 Nekrotisierender Dekubitus bei Pflegebedürftigkeit



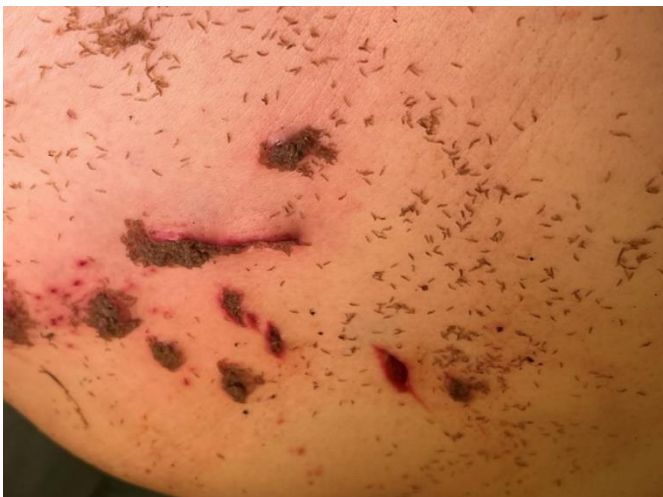(© all rights reserved, mit freundlicher Genehmigung B. Kumle)

Abb. S10a+b Kontakt mit Starkstrom – Strommarken Eintritt (a), Austritt (b)



(© all rights reserved, mit freundlicher Genehmigung B. Kumle)

Abb.S11 Liegetrauma mit suizidalen Stichverletzungen und sekundärem Madenbefall



(© all rights reserved, mit freundlicher Genehmigung B. Kumle)